Cirugía de las orejas prominentes

JM Thomassin
G Magalon
J Bardot
F Braccini

Resumen. – *Las deformaciones antiestéticas del pabellón auricular asocian, de forma variable, valgus, defecto de pliegue del antehélix e hipertrofia de la concha.*
Sus correcciones quirúrgicas, todavía llamadas otoplastias, combinan diferentes técnicas que deben ser simples, rápidas y deben tener un resultado de conjunto armonioso, elegante y durable.
Además de la deformidad, el cirujano debe tener en cuenta, antes de proponer una técnica quirúrgica, el espesor del cartílago que condiciona la rigidez, la elasticidad del pabellón y el resultado a largo plazo.
La elección de la técnica quirúrgica precisa un estudio preoperatorio riguroso, incluyendo fotografías para evitar un acto insuficiente, irregularidades y roturas a nivel del hélix que originen reintervenciones delicadas.

© 2001, Editions Scientifiques et Médicales Elsevier SAS, París. Todos los derechos reservados.

Palabras clave: oreja prominente, técnicas quirúrgicas.

Introducción

Las orejas prominentes representan una situación antiestética corriente. La legitimidad de su corrección no se discute en la sociedad occidental donde representa uno de los criterios evidentes de los cánones de belleza.

Su separación exagerada con respecto a la pared lateral del cráneo puede ser mal tolerada y originar complejos por las burlas de los niños, o incluso, puede ser fuente de alteraciones del carácter por dificultad de inserción social.

Por lo tanto, la cirugía estética del pabellón auricular está justificada ya que se dirige frecuentemente a pacientes jóvenes.

Es el tipo de cirugía estética adoptada rápidamente y estable si se utiliza una técnica fiable. Ha suscitado entre los cirujanos un interés muy importante puesto que existen más de 100 técnicas para recrear los pabellones auriculares. Existe una técnica básica que es posible modificar en función de cada caso.

No hay un estereotipo de pabellón prominente sino una gran variedad de deformaciones con cuatro grandes grupos de alteraciones estéticas.

Jean-Marc Thomassin : *Professeur des Universités, praticien hospitalier.*
Frédérique Braccini : *Chef de clinique, assistant des Hôpitaux.*
Fédération oto-rhino-laryngologique, centre hospitalier de la Timone, 264, rue Saint-Pierre, 13385 Marseille cedex 05, France.
Guy Magalon : *Professeur des Universités, praticien hospitalier.*
Jacques Bardot : *Professeur des Universités, praticien hospitalier.*
Service de chirurgie plastique et réparatrice, hôpital de la Conception, 147, boulevard Baille, 13385 Marseille cedex 05, France.

Anatomía aplicada a la deformación del pabellón auricular

CONFIGURACIÓN EXTERNA

El pabellón auricular es una lámina fibrocartilaginosa elástica que le da su rigidez, su dirección y su aspecto tortuoso.

Se distingue:

— una *cara lateral (fig. 1)* orientada hacia fuera y hacia delante, y formada esquemáticamente por tres segmentos:

— la concha que constituye una depresión central profunda situada en la parte media prolongando el meato auditivo externo;

— la fosa escafoidea que rodea a la concha en los dos tercios posterosuperiores; la zona de pliegue se hace a nivel del antehélix;

— el lóbulo, que constituye el tercio inferior del pabellón y que cuelga de la concha;

— una *cara medial* orientada hacia adentro y hacia atrás de la pared craneal, que constituye la vía de acceso quirúrgica más empleada; se adhiere a la pared craneal por su tercio anterior sobre una zona de 4 cm de alto y 2 cm de ancho, correspondiendo hacia delante al orificio del conducto auditivo. Se encuentran las tres porciones anteriores con relieves invertidos y atenuados. El más visible es la convexidad de la concha rodeada de una depresión que corresponde al antehélix;

— un *borde periférico* formado a partir del lóbulo por el hélix cuya raíz estrecha nace debajo del conducto y queda separada por una hendidura;

— la *piel* que recubre la cara anterior es muy fina. Adhiere íntimamente al pericondrio amoldándose a todos los relieves, excepto sobre el trago y la parte anterior de la raíz del

1 *Configuración externa del pabellón de la oreja.*
1. Hélix; 2. Tubérculo de Darwin; 3. Canal escafoideo; 4. Cavum; 5. Concha; 6. Antehélix; 7. Raíz del antehélix; 8. Hendidura antitragohelicina; 9. Lóbulo; 10. Ramas anterior y posterior del antehélix; 11. Fosita navicular; 12. Cimba de la concha; 13. Raíz del hélix; 14. Surco preauricular; 15. Trago; 16. Antitrago; 17. Escotadura intertragiana; 18. Conducto auditivo externo.

hélix. Detrás, la piel es más espesa, inmóvil, deslizándose sobre el cartílago por medio de una capa de tejido celular relativamente laxo.

Abajo, el lóbulo, cuya extremidad inferior se termina en un borde libre semicircular, está formado por dos láminas cutáneas espesas separadas por un colchón celuloadiposo abundante.

La ausencia de armadura cartilaginosa explica que sus deformaciones son consecuencia de anomalías morfológicas del trago y sobre todo del antitrago.

ESTRUCTURA INTERNA DEL PABELLÓN

El pabellón está compuesto de un armazón cartilaginoso, ligamentos y músculos.

■ *Armazón fibrocartilaginoso* (*fig. 2*)

Tiene una importancia capital pues constituye la mayoría de los relieves anteriormente mencionados, y también porque presenta propiedades elásticas particulares cuyo dominio es la base de la cirugía plástica del pabellón.

Este fibrocartílago, heterogéneo en su espesor (0,5 a 1,5 mm) y en sus propiedades mecánicas, forma la mayor parte del pabellón, a excepción del lóbulo. Está constituido por numerosas fibras elásticas y recubierto de pericondrio en todas sus caras. Es particularmente espeso y resistente en la cara posterior del pabellón, lo que permite una buena tracción quirúrgica con ligaduras.

■ *Hélix*

Dibuja un rodete excéntrico con concavidad anterior. Nace en la parte posterior de la concha por una raíz (crus helicis) oblicua arriba y hacia delante separada del trago por una gran hendidura, y se termina por una extremidad afilada o «cola» (cauda helicis). Juega un papel importante en el mantenimiento y el aspecto del tercio inferior del pabellón. En su trayecto, presenta hacia delante, a nivel del trago, una saliente, la espina del hélix (spina helicis), y frecuentemente, en la parte posterosuperior, una eminencia redondeada o triangular más o menos acentuada, el tubérculo de Darwin.

■ *Canal del hélix*

Separa la cresta precedente de la siguiente, dibujando un semianillo. Aparece como un ligero abultamiento sobre la cara medial.

■ *Antehélix*

Por encima de la concha, juega un papel muy importante en la morfología del pabellón por la complejidad de su forma, y porque constituye la zona de pliegue a partir de la cual el pabellón se dispone en un plano parasagital. Nace debajo y detrás de la concha a nivel de la cola del hélix de la que queda separado por una escotadura (fisura antitragohelicina). El cuerpo del antehélix, primero estrecho y prominente en una corta porción vertical o ligeramente orientado hacia atrás, se alarga y se vuelve blando dirigiéndose hacia arriba y adelante. El borde anterior se divide en dos ramas (crura anthelicis) quedando entre ellas la fosita navicular (fossa triangularis).

La rama inferior horizontal se termina en el hélix. Sobresale a nivel de la concha, que parece hundida en un surco estrecho y profundo. La rama superior, oblicua hacia arriba y hacia delante, se pierde en el canal del hélix.

Sobre la cara medial, el antehélix dibuja una depresión, la fossa anthelicis. Las dos ramas están hundidas aislando una saliente, la eminencia triangular, imagen inversa de la fosita navicular. El canal correspondiente a la rama inferior del antehélix que se presenta como un surco estrecho y marcado se llama surco transverso (sulcus anthelicis transversis).

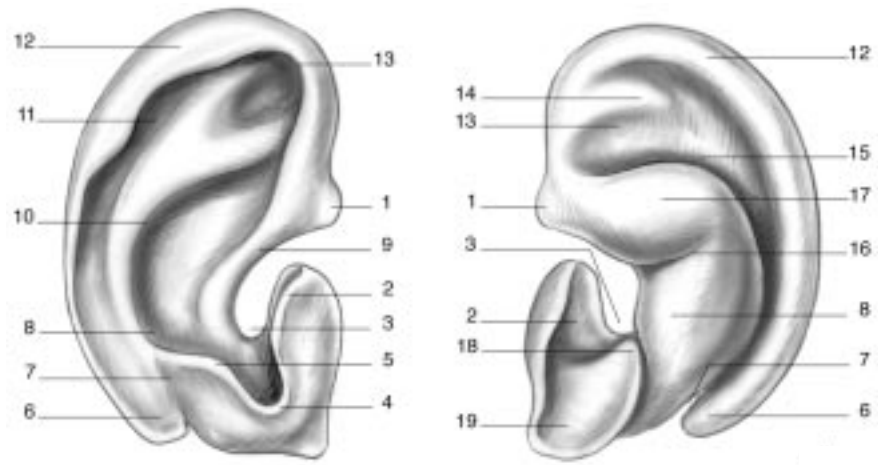

2 *Armazón fibrocartilaginoso de la oreja externa.*
1. Espina del hélix (spina helicis); 2. Trago; 3. Conducto auditivo externo; 4. Incisura intertragiana; 5. Antitrago; 6. Cola del hélix (cauda helicis); 7. Incisura intertragohelicina; 8. Cavum de la concha; 9. Raíz del hélix; 10. Antehélix; 11. Canal escafoideo; 12. Hélix; 13. Fosita navicular; 14. Rama superior del antehélix; 15. Bifurcación antihelicina; 16. Raíz del hélix; 17. Cimba; 18. Istmo meatocanalar; 19. Conducto auditivo externo.

Concha

Forma una depresión en «embudo» de 20 a 25 mm de altura y de 15 a 18 mm de ancho. Se divide en dos porciones distintas por la raíz del hélix: una superior estrecha (cimba), y la otra inferior (cavum) ancha que se continúa con la pared inferior del conducto auditivo externo.

En el plano medial, la concha aparece en relieve (eminentia conchae) circunscrita por la fossa anthelicis.

Antitrago

Prolonga el antehélix hacia abajo y hacia delante. Tiene forma ovoidea, se sitúa detrás del trago, se continúa con el antehélix del que se separa por una depresión más o menos profunda.

Trago

Se sitúa delante del conducto auditivo externo, en la parte superior está separado del hélix por el amplio surco anterior de la oreja (incisura anterior auris), y abajo está separado de la saliente siguiente por una depresión redondeada: la escotadura de la concha (incisura intertragiana). El trago tiene forma de un triángulo de base anterior cuya cima mira hacia atrás y hacia fuera y presenta dos relieves, siendo el superior el tubérculo de His.

APARATO MUSCULOLIGAMENTOSO

Ligamentos

Ligamentos extrínsecos

Unen el pabellón al hueso temporal. Se distingue:

— un *ligamento anterior* que va de la espina del hélix y del trago a la apófisis cigomática. Ciertos autores lo consideran como un simple engrosamiento de la galea, pero su papel de anclaje es indiscutible y su sección durante la incisión intertragohelicina, para un acceso endaural por ejemplo, requiere su reparación para evitar que el pabellón se desvíe hacia atrás y hacia fuera;

— un *ligamento posterior*, de menor importancia funcional, que une la cara interna de la concha a la mastoides.

Ligamentos intrínsecos

Se han descrito con detenimiento en ciertos tratados de anatomía, pero no representan una realidad que se pueda individualizar. Son expansiones conjuntivas que emanan del pericondrio y rellenan incisiones cartilaginosas o ejercen tracción sobre algunas partes del cartílago para darle su forma.

Músculos

Se superponen prácticamente a los ligamentos.

— Son esencialmente los *músculos extrínsecos*. Están destinados a orientar el pabellón, pero son muy finos y sin acción en la mayoría de los individuos. Se distinguen:

— el músculo auricular superior que va de la aponeurosis temporal arriba a la cara interna del pabellón donde se inserta en la fosita del antehélix;

— el músculo auricular anterior que va de la aponeurosis epicraneana a la espina del hélix y al borde anterior de la concha;

— el músculo auricular posterior, formado por dos o tres fascículos, que unen la base de la apófisis mastoidea a la parte media de convexidad de la concha. Este músculo se retira para crear el lecho de la concha en las técnicas de reposición del ángulo cefaloconchal [18].

— En cuanto a los *músculos intrínsecos*, no tienen interés quirúrgico. Son los músculos mayor y menor del hélix, los músculos del trago y antitrago, los músculos transverso y oblicuo en la cara interna.

VASCULARIZACIÓN E INERVACIÓN

Sistema arterial

La vascularización arterial proviene de la carótida externa por dos sistemas:

— un *pedículo anterior* procedente de las ramas de la arteria temporal superficial (arterias auriculares anteriores). Existen tres ramas:

— una rama anterosuperior para el cuadrante anterosuperior del pabellón;

— una rama anteromediana para la concha y la raíz del hélix;

— una rama anteroinferior para el trago y el lóbulo;

— un *pedículo posterior* procedente de la arteria auricular posterior y que es más importante que el sistema precedente. Se distribuye en varias ramas. Irriga la totalidad de la cara posterior del pabellón y una parte de su cara anterior a través de ramas perforantes que contornean el hélix.

La abundante vascularización explica el carácter relativamente hemorrágico de las intervenciones, pero la riqueza de las anastomosis permite todo tipo de incisiones.

Sistema venoso

Las venas se reparten también en dos territorios:

— el *territorio anterior*: las venas superficiales drenan en el plexo subcutáneo de la mejilla, las profundas en la vena temporal arriba y en las venas profundas de la parótida posterior abajo;

— el *territorio posterior*: las venas superficiales comunican con las venas occipitales superficiales, las venas posterosuperiores drenan en la vena temporal profunda, las venas medias e inferiores se colectan en un arco posterior constante que se termina en las venas profundas de la glándula parótida. Algunas ramas comunican con las venas de la región mastoidea.

Nervios

La inervación sensitiva del pabellón procede de tres ramas nerviosas:

— el nervio auriculotemporal, rama del trigémino que inerva la porción ascendente del hélix y el trago;

— el ramo posterior de la rama auricular del plexo cervical superficial que inerva la cara interna del pabellón, la totalidad del lóbulo, el antitrago, la parte anterosuperior del hélix y la región prehelicina;

— la rama sensitiva del nervio facial inerva la zona de Ramsay-Hunt formada por la concha y el conducto auditivo externo.

La existencia de diferentes pedículos nerviosos sensitivos debe tenerse en cuenta, sobre todo para la anestesia local. En este tipo de anestesia se utiliza una mezcla con adrenalina y no debe hacerse nunca sobre la cara anterior del pabellón ya que su vascularización corre un riesgo mayor de necrosis.

Angulometría normal y deformación antiestética

CRITERIOS ANTROPOMÉTRICOS DEL PABELLÓN AURICULAR *(fig. 3)*

El pabellón normal en un *plano frontal* está comprendido entre dos líneas sensiblemente horizontales: la superior pasa por la ceja y la inferior por el borde libre del ala de la nariz.

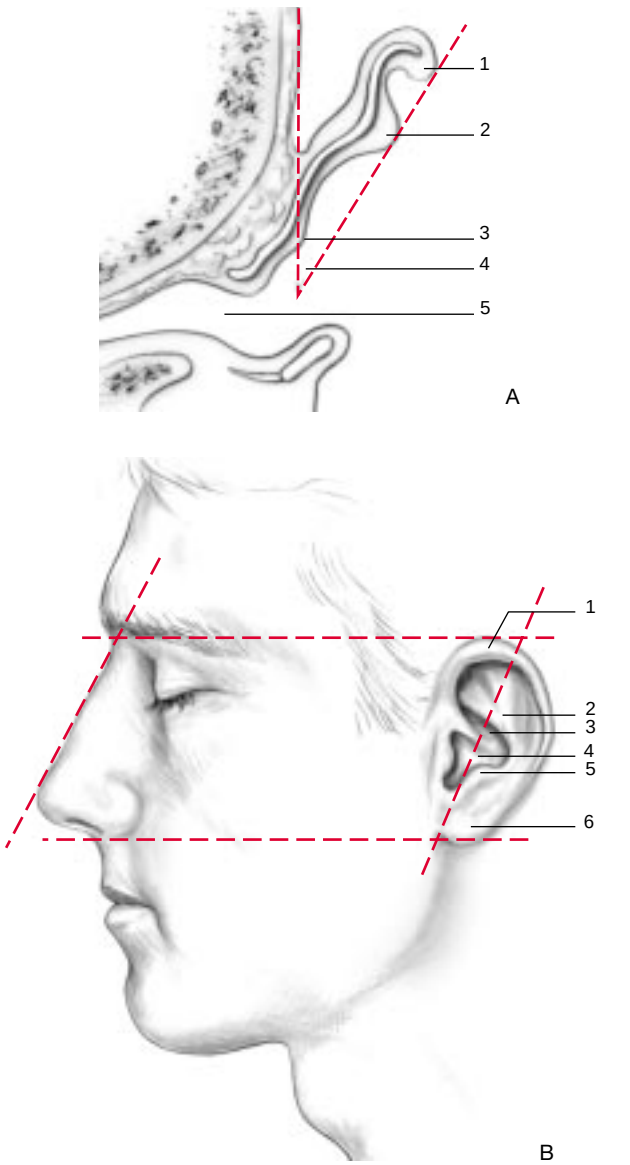

3 *Topografía de la oreja.*
A. Corte horizontal. 1. Hélix; 2. Antehélix; 3. Concha; 4. Ángulo cefaloauricular; 5. Conducto auditivo externo.
B. Relaciones anatómicas. 1. Hélix; 2. Antehélix; 3. Cimba de la concha; 4. Cavum de la concha; 5. Antitrago; 6. Lóbulo.

Su eje mayor es paralelo a la línea de perfil de la nariz. El plano del pabellón forma un ángulo de aproximadamente 10º abierto hacia arriba con el plano temporal. El lóbulo está situado en un plano cercano a éste formado por el contorno del hélix.

En un *plano sagital*, la línea que une el punto culminante del contorno de la oreja al borde anterior del lóbulo es paralela normalmente a la espina dorsal de la pirámide nasal.

La línea casi vertical, que une la raíz del hélix y la zona de unión entre el lóbulo y la cara, prolonga normalmente el borde posterior de la rama ascendente de la mandíbula [30, 39].

En un *plano horizontal*, el ángulo de la modificación es el origen de la mayoría de los defectos estéticos del pabellón.

La antropometría es una disciplina casi sin límites, pero se consideran en la práctica cuatro ángulos importantes *(fig. 4A):*

— el ángulo cefaloconchal, entre el plano de la mastoides y la tangente de la concha; su valor es de aproximadamente 80 a 90º;

— el ángulo escafoconchal que está delimitado por las líneas tangentes entre los planos de la escafa y la concha. Corresponde a un grado más o menos marcado de pliegue del hélix sobre el antehélix. Su valor normal es de 90º. Para Jost [21], el cierre de este ángulo, alrededor de 80º, confiere una innegable elegancia a la oreja;

— el ángulo escafohelicino representa el grado de pliegue del hélix sobre el plano de la escafa, es decir, el grado de anteversión del rodete auricular. Debe situarse entre 40 y 60º;

— el ángulo cefaloauricular se sitúa entre el plano de la mastoides y el plano que pasa a la vez por el surco retroauricular y el borde más posterior del contorno del pabellón. Está muy influenciado por el ángulo cefaloconchal, pero la mayoría de las modificaciones angulares (cf supra) van a repercutir directamente sobre este ángulo. Mide 20 o 30º.

Algunos autores como Krappen [23] completan estos datos angulares con mediciones de la distancia entre los diferentes puntos del pabellón y el plano craneal. El interés de estos métodos es una evaluación postoperatoria respecto a los resultados de la cirugía de las orejas prominentes o en la cirugía de reconstrucción del pabellón auricular.

DEFORMACIONES ANTIESTÉTICAS DEL PABELLÓN AURICULAR

En la mayoría de los casos, estas deformaciones antiestéticas combinan, en grados variables, abertura cefaloconchal, defecto de pliegue del antehélix que abre el ángulo escafoconchal e hipertrofia de la concha *(fig. 4B).*

■ *Abertura del ángulo cefaloconchal* *(fig. 4B)*

El pabellón tiene una forma y un relieve normal pero parece haber rotado alrededor de su anclaje anterior.

Un aumento de 10º de este ángulo da una deformación notable estéticamente. Puede deberse a varias anomalías anatómicas:

— defecto de pliegue de la unión entre el conducto auditivo externo y la concha;

— una considerable hipertrofia mastoidea que desplaza hacia fuera el pabellón. Esta anomalía es excepcional;

— un «resorte» cartilaginoso en la extremidad de la rama inferior de la bifurcación del antehélix.

Cuando existe una duda sobre la correcta apreciación de esta deformación, se verifica clínicamente empujando sobre el borde externo de la concha: la deformación se corrige pero la presión del dedo sobre el hélix no mejora el aspecto del pabellón.

■ *Hipertrofia de la concha*

Esta anomalía es sobre todo evidente en la vista posterior. Se produce por un crecimiento excesivo de la concha que aumenta la distancia entre el reborde del hélix y el plano craneal.

Se evidencia al examinar la cara posterior del pabellón. La presión del dedo es incapaz de corregir la deformación.

■ *Defectos de pliegue del antehélix sobre sí mismo*

Esta deformación es la más típica y la más perjudicial estéticamente. Da a la oreja un aspecto de «antena parabólica».

La abertura del ángulo escafoconchal alrededor de 175º puede representar casi el doble del ángulo normal.

El examinador puede corregir fácilmente esta deformación de ángulo con los dedos.

Estos tres factores de despegamiento están raramente aislados y en la mayoría de los casos se asocian en diverso grado. En el 60 % de los casos, la hipertrofia de la concha coexiste con un defecto de pliegue del antehélix y de sus ramas.

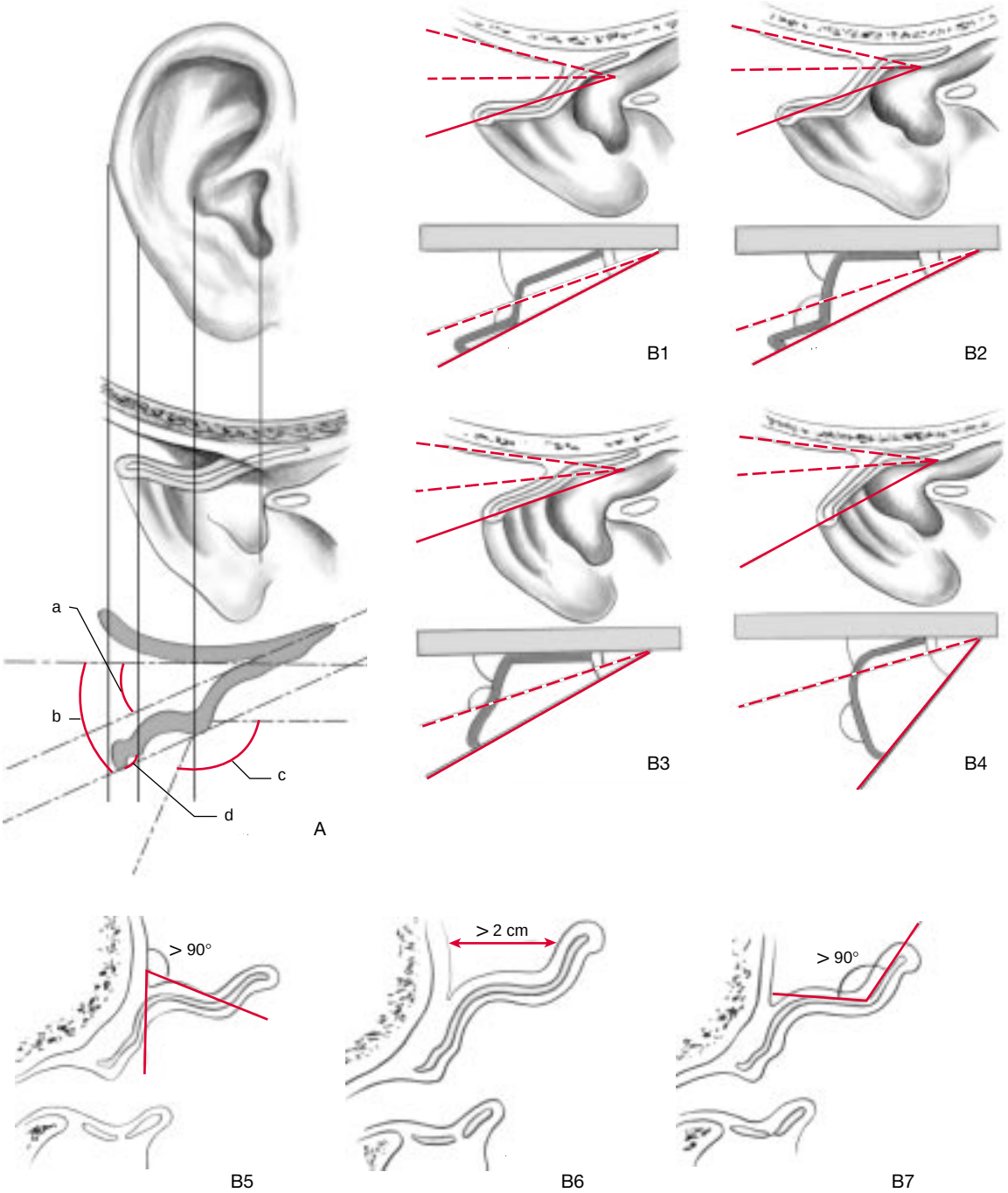

4 *Inspirado en Senechal* [30].
A. Angulometría del pabellón. a. Ángulo cefaloconchal; b. Ángulo cefaloauricular; c. Ángulo escafohelicino; d. Ángulo escafoconchal.
B. Esquema de las principales deformaciones del pabellón que provocan una oreja prominente: abertura excesiva del ángulo cefaloconchal (B1); hipertrofia de la concha (B2); defecto casi completo del pliegue del antehélix (B3); asociación de las tres deformaciones precedentes (B4); anomalía del ángulo cefaloconchal (B5); hipertrofia de la concha (B6); déficit de pliegue del antehélix (B7).

Otras anomalías pueden unirse a la prominencia del pabellón: macro o microtia, hélix no doblado, protrusión o ausencia de lóbulo, etc.

Estas nociones antropométricas y anatómicas son particularmente importantes desde el punto de vista quirúrgico.

El espesor del cartílago condiciona la rigidez y la elasticidad del pabellón ya que sus relieves determinan la forma y la posición. El carácter del cartílago auricular es el de una estructura indeformable que es necesario considerar en su conjunto si se quiere obtener una oreja verdaderamente armónica en todas sus partes.

La asociación de deformidades moderadas o mínimas, consideradas separadamente, puede provocar una deformación notable en su conjunto. Por este motivo la otoplastia estética debe combinar generalmente diferentes técnicas correctoras entre sí para obtener un resultado de conjunto armonioso, elegante y durable.

Técnica quirúrgica

EVOLUCIÓN DE LAS IDEAS

Es llamativo el contraste entre una deformación a primera vista banal y la cantidad de técnicas que se proponen para su corrección.

Poner orden en este laberinto no es tarea fácil, y por una cuestión práctica sólo se indicarán las grandes corrientes de ideas que han marcado la evolución de esta cirugía correctora, limitando el número de las técnicas descritas a las más demostrativas.

Si se consideran como precursores el hindú Surusta en el siglo X y el boloñés Tagliacozzi en el siglo XVI, se pueden reconocer diferentes períodos en la técnica de las otoplastias.

En el primer período, sólo se retiraba un trozo de piel retroauricular (Dieffenbach, 1845; Ely, 1881). La elasticidad del cartílago provocaba, en la mayoría de los casos, la distensión de los amarres cutáneos creados y la reproducción secundaria de la deformación. Esto hizo condenar este tipo de técnica desde finales del siglo XIX.

Durante el segundo período, inaugurado por King y Monks [25], se sumó a la exéresis cutánea la resección de una porción de la concha. Este período está dominado por un nombre, Morestin [26] quien en 1903, describiría un procedimiento que tuvo gran éxito, sobre todo en Francia, y que fue recogido en numerosos tratados de cirugía. Se reprochaba a este procedimiento, remarcable por su simplicidad, el hecho de suprimir el surco retroauricular, dando un pabellón aplanado sin relieve y demasiado pegado. El tercer período ve nacer las técnicas de pliegue simple del antehélix ya considerada por Morestin. Luckett [22], en 1910, es el precursor de la técnica que propone reconstruir el pliegue normal del antehélix. Lo consigue asociando una excisión en «medialuna» de la piel posterior opuesta al futuro antehélix y una resección de una banda alargada de cartílago alrededor del antehélix y de su rama posterosuperior, suturando con puntos evertidos los bordes cartilaginosos restantes.

Estas técnicas se perfeccionaron posteriormente y es necesario citar los trabajos de Young [41] que propuso recolocar la escafa en buena posición con relación a la concha sin sutura de mantenimiento.

Sin querer respetar un orden cronológico, se desarrollaron dos técnicas.

— Las técnicas que pretenden limitar el pliegue del antehélix.

Después de la condrotomía única tipo Luckett se han propuesto las condrotomías paralelas a ambos lados del antehélix que se va a crear. Se descompone de esta forma este ángulo normalmente agudo en varios ángulos obtusos. Estas incisiones pueden ser transfixiantes. La técnica de Barsky es un ejemplo.

Más recientemente, se han propuesto incisiones no transfixiantes cuyo propósito es evitar las salientes antiestéticas de los trozos de cartílago visibles bajo la piel. Algunas se han realizado por vía posterior como en la técnica de Robin [32] o las de Morel-Fatio.

Otras se proponen abordar el cartílago por vía anterior para romper las líneas de fuerza del cartílago donde tienen más tendencia a reproducir la deformación, es decir hacia delante.

Marino, en 1964, propone una técnica interesante por su simplicidad y su rapidez que ha sido difundida en Francia por Aubry y su escuela [2, 3]. Después de hacer una condrotomía delante y debajo del antehélix y de su rama inferior, despega aproximadamente 1 cm la piel de la concha. La sutura, debido al sacrificio cutáneo, tira de la concha hacia atrás y hacia adentro, el antehélix se coloca automáticamente hacia afuera y hacia delante. El pliegue escondido en el surco entre el antehélix y la concha no es visible.

Más complejas son las técnicas que proyectan hacia adelante una banda de cartílago recortado en el trazado del futuro antehélix. Es el principio de la operación de Becker [4] que, después de haber aislado por una incisión en «raqueta» la zona del antehélix y su rama superior, rechaza esta rama cartilaginosa en forma de «cuerno» hacia delante por puntos que unen los bordes cartilaginosos restantes. Dufourmentel [11] propone una técnica similar sin puntos de contención.

— Existen técnicas más elaboradas que tienen por objeto reformar el antehélix mediante una verdadera tunelización. Converse [8] es el promotor de este método. Las condrotomías realizadas un poco detrás y delante del antehélix y de su rama superior son más distantes que en la intervención de Becker. El reproche que se le puede hacer a esta técnica es que obtiene un rodete de antehélix demasiado importante con reducción de la escafa.

— Otros han propuesto tubulizar por simple adelgazamiento el cartílago con un raspador [35], con estriaciones [7], incluso sin adelgazarlo [27], utilizando puntos situados sobre el cartílago a ambas partes del nuevo antehélix sin tocar la piel anterior. Se han descrito otras técnicas para completar el pliegue armonioso del antehélix. Se han resecado los tejidos retroauriculares. Robin [32] y Pollet [28] han subrayado el interés de esta técnica, creando un alojamiento para la concha que permite una reposición más fácil.

— Numerosos autores han intentado la corrección de los resortes anteriores que se oponen a una reposición del pabellón auricular en un buen sitio. Robin preconiza una condrotomía anterior en la unión de la concha del conducto auditivo externo que va a permitir una báscula del pabellón hacia atrás. Auric ha perfeccionado esta técnica suturando el borde anterior de la concha al periostio mastoideo, evitando así cualquier deformación del meato. Pollet ha propuesto una técnica cuyo interés es romper el efecto de resorte constituido por la unión de la raíz del hélix y de la rama inferior del antehélix; lo consigue con una sección cartilaginosa disimulada que permite separar la parte anterosuperior del antehélix y la raíz del hélix.

— Senechal [30] se ha preocupado por las protrusiones del lóbulo que se observan frecuentemente. Su tratamiento preventivo comporta tanto resecciones de la cola del hélix como una acción por debajo del antitrago en el fondo de la cavidad conchal.

— Recientemente, Graham [16] ha propuesto una técnica de debilitamiento del cartílago con endoscopio.

OTOPLASTIAS CORRECTORAS: TÉCNICAS

La elección de una técnica de reducción en las orejas prominentes depende con frecuencia de cada cirujano. Los autores han elegido técnicas rápidas y simples.

■ *Información preoperatoria*

— Implica:

— el consentimiento claro de los padres o del paciente si es adulto. Debe entregarse un documento que contenga las informaciones médicas relativas a la intervención, explicando todos los riesgos, incluso los más excepcionales (hematoma, infección, pericondritis, cicatriz queloide). Los autores exigen que este documento sea firmado antes de la operación;

— la necesidad de tomar fotografías de cara y de ambos perfiles a los que se une una vista posterior, prueba medicolegal de la deformación;

— que la demanda en cuanto al grado de corrección sea claramente expresada: es necesario tener cuidado con los adultos que quieren una hipercorrección definitiva de ambas orejas, pues es posible volver a pegar las orejas, pero es más difícil despegarlas si están demasiado pegadas.

Anestesia

Se emplean dos técnicas.

Anestesia local simple con premedicación

Puede utilizarse en los adultos e incluso en los niños grandes lo que posibilita una cirugía ambulatoria. Se utiliza una solución de lidocaína al 1 % con un poco de adrenalina. Los puntos de inyección bloquean sobre todo el nervio auriculotemporal delante del trago. No se debe hacer nunca una inyección en la cara anterior del pabellón. La infiltración de los planos subcutáneos en la cara medial del pabellón sobrepasa el surco retroauricular en profundidad hasta el contacto con el hueso *(fig. 5).*

Anestesia general

Es el método de elección en el niño de menos de 10 años o en el caso de un paciente miedoso. Se completa siempre con una anestesia local.

Vía de acceso

Preparación del campo quirúrgico

Antes de la operación, se recomienda un champú antiséptico el día anterior o el mismo día de la operación, con una limpieza cuidadosa del pabellón auricular.
En el quirófano, se preparan dos campos quirúrgicos (uno para cada oreja) de forma clásica después de haber retirado los cabellos y desinfectado cuidadosamente el pabellón auricular.

Vía de acceso del pabellón auricular

• *Acceso por la cara medial*

La cara posterior tiene la ventaja de permitir incisiones disimuladas. Se utilizan dos técnicas:
— la escisión cutánea trazada en forma de «raqueta» estrechada en su parte media a la que se pueden agregar algunas variantes *(fig. 6).*
La incisión periférica paralela al hélix dibuja una curva regular convexa hacia atrás, la incisión central es cóncava respetando un trazado reniforme;
— la creación de un colgajo con pedículo mastoideo que se ajustará según la necesidad al final de la operación *(fig. 7).* Es la técnica que los autores prefieren desde hace varios años, por la calidad de la cicatriz cutánea obtenida. Comienza por una incisión paralela al hélix a 5 mm del borde libre al que se unen dos incisiones perpendiculares hasta el surco retroauricular.

• *Acceso bajo el reborde del hélix*

Se reserva a la técnica de condrotomías parciales anteriores (Stenström, Chongchet) [7, 35].

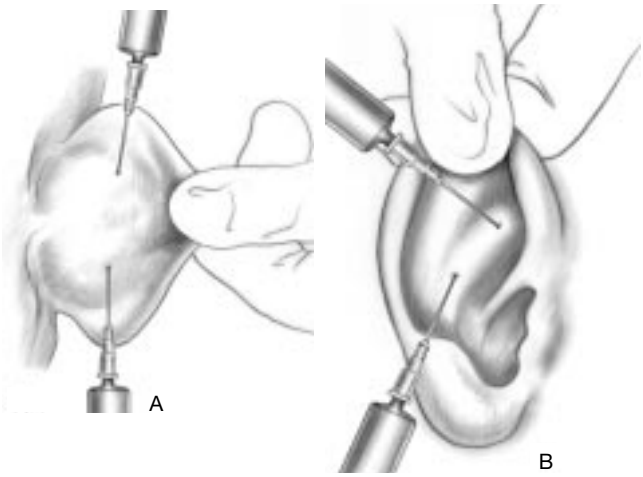

5 *Métodos para anestesia local.*

Exposición del cartílago

La cara medial del cartílago debe exponerse en su totalidad mediante tijeras puntiagudas.
Este tiempo de exposición se termina con una cuidadosa hemostasia con la pinza bipolar.

Acondicionamiento del lecho conchal

Se hace por medio del bisturí monopolar retirando los tejidos blandos musculo-fibro-adiposos premastoideos *(fig. 8).*
Este procedimiento facilita la reposición de la oreja y corrige en numerosos casos una concha demasiado saliente. Constituye un tiempo casi sistemático en toda otoplastia correctora.

Exposición del surco que separa la cola del hélix del antehélix

Con la ayuda de una tijera puntiaguda se separa la cola del hélix del antehélix tras la sección del tejido celular reforzado por elementos ligamentosos.

Modelado del antehélix

Frecuentemente insuficiente o ausente, el antehélix constituye un relieve importante. El objetivo es hacer este pliegue esencial con un relieve lo más natural posible.
La técnica escogida debe tener en cuenta los hábitos de cada uno y sobre todo el espesor del cartílago pues condiciona la rigidez y la elasticidad del pabellón.
Tres técnicas de tubulización permiten esta corrección.

Técnica de Stenström modificada [8, 35, 36]

Es una tubulización por condrotomías parciales anteriores.

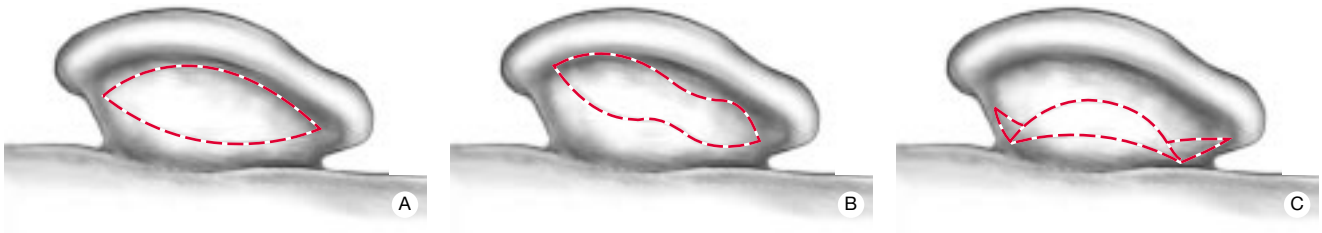

6 *Trazados y escisión cutánea.*

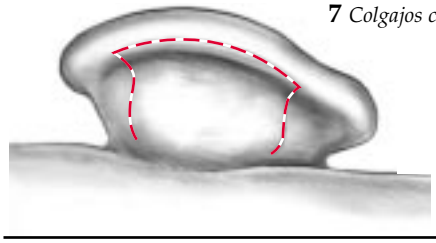

7 *Colgajos con pedículo mastoideo.*

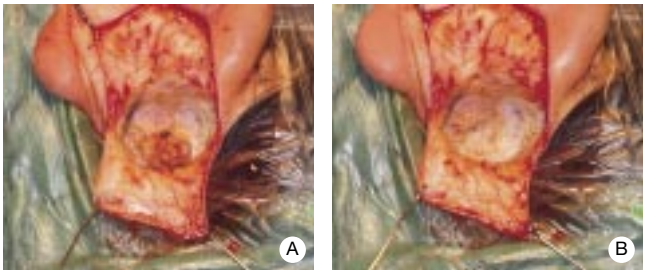

8 *Exéresis del tejido musculo-fibro-adiposo premastoideo: es necesario evitar la lesión del conducto auditivo externo, algunas hemostasias son a veces necesarias.*

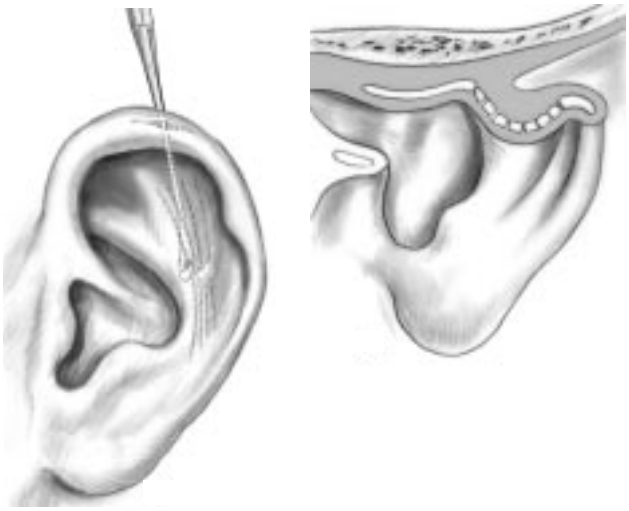

9 *Técnica de Stenström: basada en el debilitamiento con la cureta de la línea de fuerzas fibroelástica anterior.*

• *Principio*

Consiste en romper la línea de fuerzas fibroelástica anterior de tal manera que la línea posterior, intacta, ejerza una fuerza de tracción centrípeta que provoque el enrollamiento espontáneo del cartílago *(fig. 9A, B).*

• *Técnica*

Tras localizar el futuro antehélix *(fig. 10)*, la exéresis cutánea se hace en el eje del antehélix sin despegamiento cutáneo posterior *(fig. 11).*

Se expone la cola del hélix que se separa del antehélix *(fig. 12).*

La exposición de la cara externa del pabellón se hace por vía anterior [5]; se limita a la unión del hélix-rama superior del antehélix *(fig. 13)* [10] permitiendo un despegamiento completo anterior amplio incluyendo el antehélix, sus ramas y la parte externa de la concha. Este despegamiento se efectúa por medio de una sonda *(fig. 14).*

Las condrotomías parciales anteriores no transfixiantes, se realizan en el plano subpericondral, y con la cureta de Stenström *(fig. 15):* cada movimiento se hace en un solo trazado sin volver al lugar estriado *(fig. 16).*

Al final de la operación se reseca una pequeña «medialuna» de cartílago.

10 *Punteado del futuro antehélix.*

11 *Incisión-escisión cutánea.*

12 *Localización de la cola del hélix.*

13 *Exposición-despegamiento de la cara anterior del pabellón por vía cutánea anterior, en la unión hélix-rama superior del antehélix.*

14 *Despegamiento por medio de una sonda acanalada.*

• *Problemas*

— Aspecto quebrado del antehélix en caso de estriaciones en dos tiempos.

15 *Esquema de las estriaciones.*

16 *Estriación de la cara anterior del pabellón.*

— Aspecto anguloso del antehélix en caso de estriaciones transfixiantes.
— Pliegue insuficiente en caso de orejas demasiado despegadas.

• *Variantes*

— Despegamiento anterior en la fisura antitragohelicina.
— Algunos fijan la tubulización realizada por condrotomías parciales anteriores mediante puntos como en la técnica de Mustardé.
— Otros realizan un hundimiento y una fijación de la concha al plano premastoideo [6].

Técnica de Mustardé (tubulización sin incisión cartilaginosa) [27]

• *Principio*

El relieve del nuevo antehélix se obtiene con puntos de colchonero, con hilo no reabsorbible tomando cartílago y pericondrio. La tensión de los hilos regula el pliegue del antehélix. Con el tiempo, un tejido fibroso se crea en el canal del antehélix y mantiene el resultado.

• *Técnica*

— Resección cutánea y exposición de la cara medial del cartílago.
— Tras la localización del nuevo antehélix *(fig. 17)*, se colocan tres o cuatro puntos en cuadro, con hilo incoloro no reabsorbible dispuesto sistemáticamente a 1 cm de la parte superior del antehélix; se deja un espacio de 4 mm entre ellos y se engloba el pericondrio externo estrictamente subcutáneo [9, 20] *(fig. 18)*.
— Los puntos se ajustarán progresivamente hasta la obtención del relieve deseado, comenzando por la sutura media, después la superior y por último la inferior. Esta última, efectuada por planos superpuestos a ambos lados de la incisura antitragohelicina, previene la protrusión del lóbulo.

• *Fracasos. Inconvenientes*

Se pueden atribuir a varias causas:
— el fruncido del antehélix se debe a un espacio entre los puntos demasiado grande, o a suturas demasiado amplias;
— la sección del cartílago por el hilo de sutura se produce cuando el hilo está demasiado apretado, cuando la sutura no coge el pericondrio, o cuando está demasiado cerca de la cima del antehélix;
— la creación de un antehélix demasiado vertical y la persistencia de un despegamiento superior del pabellón se evitan haciendo coincidir el eje de los puntos en cuadro hacia el centro de la concha, y haciendo ascender la línea de los puntos muy alto hacia la rama superior del antehélix;
— la hipocorrección se debe a puntos demasiado apretados;
— los hilos pueden verse a través de la piel.

• *Variantes*

Cuando es difícil realizar esta técnica, en caso de cartílago demasiado rígido, se pueden realizar incisiones en el cartílago sobre su cara posterior [19]. Ocupan los dos tercios del espesor del cartílago y se hacen a lo largo del antehélix sobre un ancho de 2 mm. Se produce así una rotura en el cartílago. Algunos fragilizan la cara lateral del antehélix antes de tubulizar este relieve. Esta fragilización puede hacerse rayando el cartílago con el bisturí o con ayuda de una fresa, incluso por medio de láser CO_2 [34].
En caso de recidiva, la segunda intervención es simple ya que la anatomía del cartílago no ha sido modificada.

Técnica de Becker modificada (tubulización por condrotomías posteriores) [4, 33]

Se realiza en deformaciones complejas.

• *Objetivo*

Su objetivo es volver a poner el pabellón manteniendo el pliegue natural del antehélix, evitando la protrusión del lóbulo.

• *Principio*

Se realizan condrotomías convenientemente colocadas que permiten separar la escafa de la concha y del antitrago por una parte, y del hélix por la otra *(figs. 19, 20)*.

• *Técnica*

Una vez que la cara medial del cartílago ha sido expuesta *(fig. 21)*, y los resortes anterior e inferior seccionados *(fig. 22)*, se procede a localizar el nuevo antehélix por medio de agujas *(fig. 23)*.
Se empieza por la condrotomía de la concha en forma de «C» *(fig. 24)*, aislando así la concha de la escafa y del antehélix.
La condrotomía en «signo de interrogación» va a separar el antehélix del hélix *(fig. 25)*. Se une arriba y abajo con la condrotomía central cortando el resorte cartilaginoso anterosuperior *(fig. 26)* como preconiza Jost [21].
El pliegue del cartílago se realiza mediante dos o tres puntos ocultos *(fig. 27)* utilizando un hilo incoloro de reabsorción lenta. Estos puntos atraviesan los dos bordes del cartílago del nuevo antehélix y se suturan *(fig. 28)*.

Técnica de Converse [8]

Esta técnica descrita en 1955 y después en 1963 consiste en la tubulización de un segmento de cartílago piriforme que corresponde a toda la altura del antehélix y de su rama superior *(fig. 29)*.
Las condrotomías anterior y posterior siguen el contorno del antehélix y se extienden hacia arriba hasta el canal del hélix

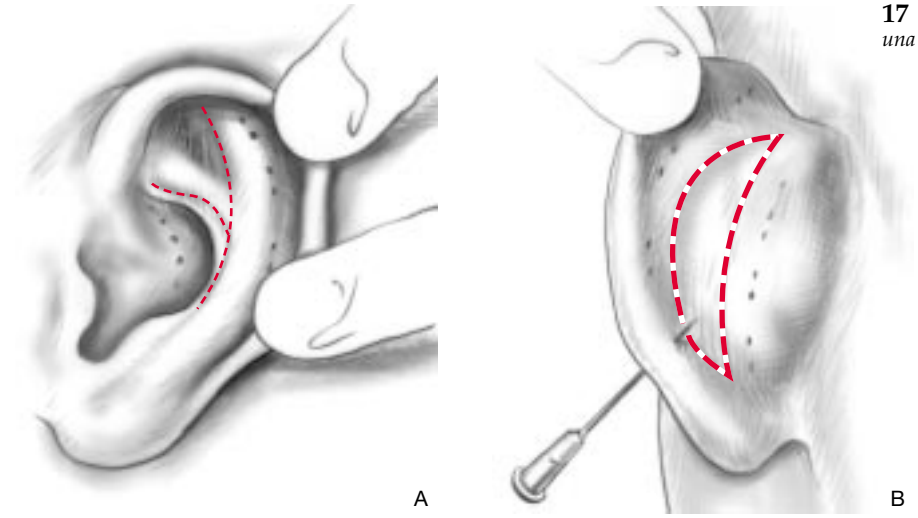

17 *Localización del neoantehélix con la ayuda de una aguja impregnada con azul de metileno.*

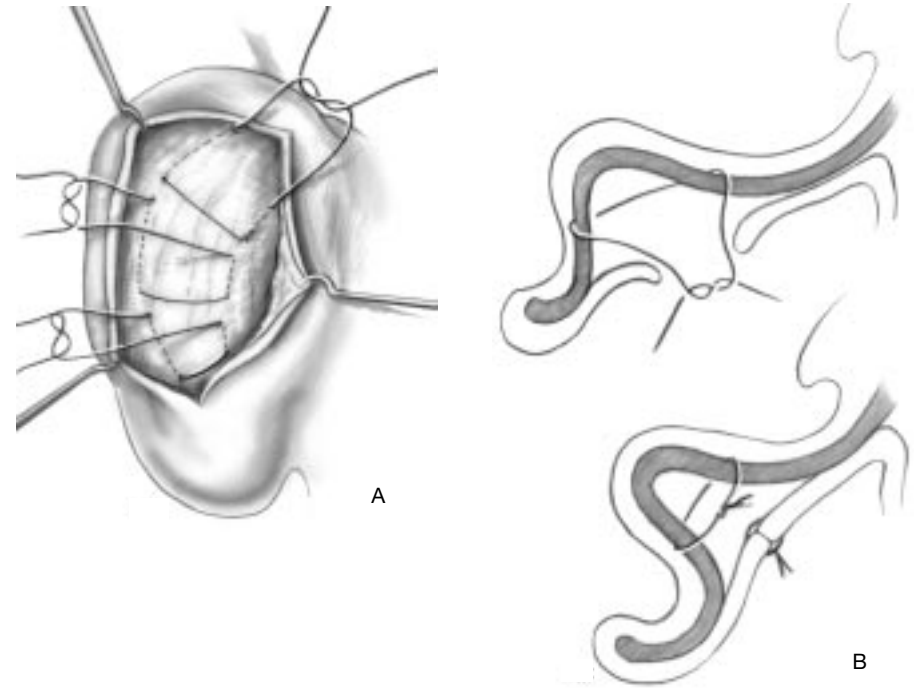

18 *Realización de tres suturas en «U».*

(fig. 30); la incisión superior horizontal no se une a las precedentes y deja puentes de cartílago intactos.

El cartílago, si es espeso, se adelgaza por medio de un cepillo giratorio sin ninguna resección *(fig. 31)* [13]. La tubulización se mantiene por una serie de puntos de sutura invaginados *(fig. 32)*.

■ *Corrección de una hipertrofia de la concha*

— La concha se puede trasladar hacia delante en el espacio creado por ablación de los tejidos blandos [27, 28], luego se fija al periostio por puntos en «U» *(fig. 33)*. Hay que evitar un estrechamiento del conducto auditivo externo;

— o practicar resecciones cartilaginosas de la concha hipertrofiada como lo preconiza Marino [3] *(fig. 23)*. Se despega sobre 1 cm la piel externa de la concha. Si la hipertrofia de la concha es muy importante, se pueden resecar algunos milímetros de su borde libre: la sutura con imbricación de cartílagos se hace por medio de hilo incoloro de reabsorción lenta;

— o por resección de una «medialuna» de concha [4, 38]. Ésta debe limitarse a una fina banda de 2 a 3 mm si se quiere evitar la formación de un pliegue cutáneo sobre la cara lateral del pabellón *(fig. 35A, B)*.

■ *Suturas y vendajes*

Cierre del ángulo cefaloconchal tras realización del lecho de la concha por exéresis de los tejidos blandos premastoideos

La concha se fija al periostio mastoideo por medio de un punto en «U» con la ayuda de un hilo de reabsorción lenta [15, 28, 32].

Hay que tener cuidado de colocarla correctamente respetando el eje y la posición del pabellón auricular.

Cola del hélix

La cola del hélix determina la posición de la parte posterior del lóbulo. Su sutura a la concha lleva hacia atrás el borde posterior del lóbulo *(fig. 36)*.

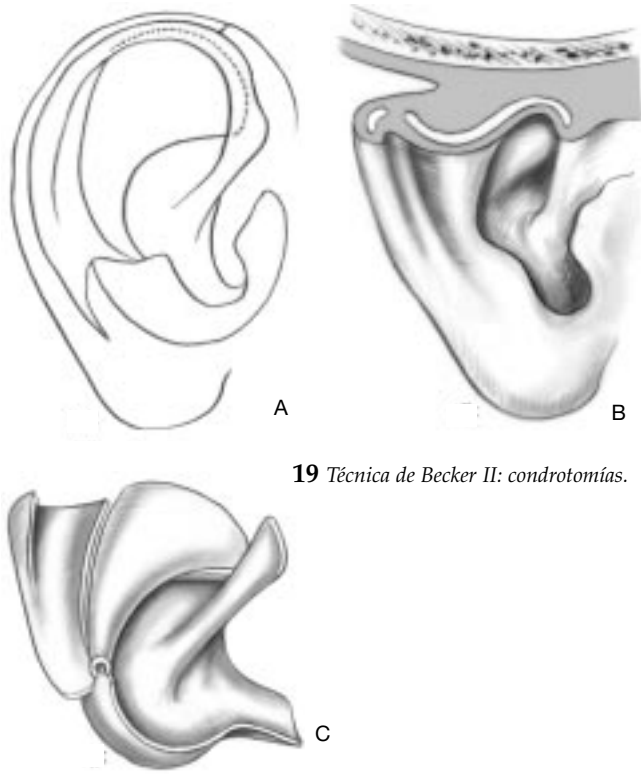

19 *Técnica de Becker II: condrotomías.*

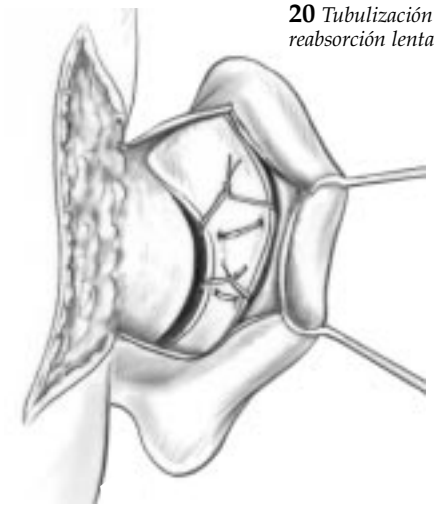

20 *Tubulización por medio de un hilo de reabsorción lenta en «U».*

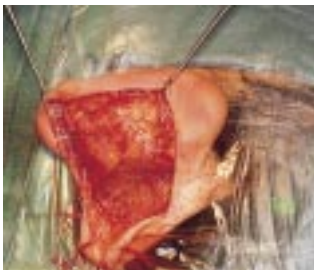

21 *Exposición de la cara medial del cartílago.*

22 *Túnel superior, el cartílago del pabellón se despega del plano mastoideo. La extremidad de las tijeras que van hacia delante de la raíz del hélix sobresale bajo la piel preauricular.*

23 *Localización del neoantehélix en la concha por medio de agujas.*

24 *Separación entre la concha y el antehélix por una condrotomía en forma de «C» realizada con el bisturí (nº 15). La sección de este cartílago termina de separar totalmente el antehélix de la concha.*

25 *Separación entre el hélix y la parte posterior del antehélix. Es posible utilizar algunas agujas como puntos de referencia. Se traza a partir del surco de la cola del hélix una incisión curvilínea en signo de interrogación.*

26 *Incisión que une las condrotomías precedentes entre el hélix y la parte anterior del antehélix (se realiza en la zona oculta por la raíz del hélix). El antehélix es totalmente separado de la concha y del hélix.*

Suturas cutáneas

Pueden realizarse con puntos separados o de colchonero, incluso con sutura continua.

El afrontamiento de los bordes cutáneos debe ser lo más preciso posible. Se realiza un ajuste cutáneo por exéresis de una banda en caso de colgajo mastoideo. Los hilos no reabsorbibles se dejan 15 a 21 días en promedio.

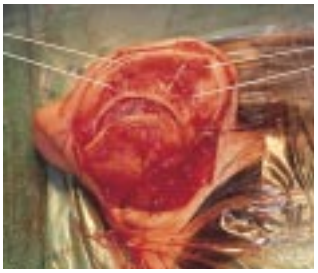

27 *Realización de tres puntos en «U» de tubulización cuando el resorte cartilaginoso es potente o al contrario, débil. Es necesario evitar toda distorsión de la tunelización. Los puntos con un hilo de reabsorción lenta se cierran según la necesidad.*

28 *Cierre de los puntos.*

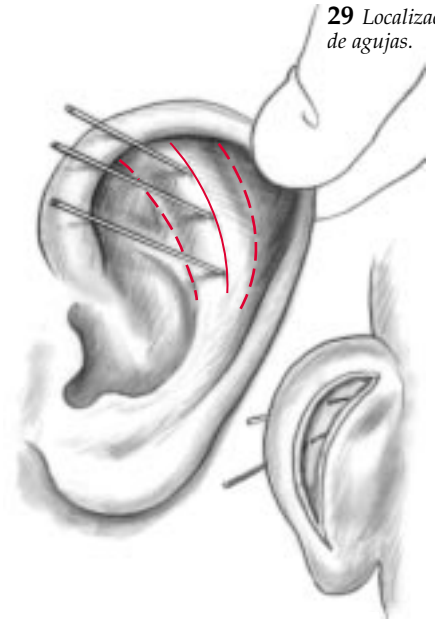

29 *Localización del hélix por medio de agujas.*

Vendaje moldeado

Se debe realizar un moldeado de los relieves del pabellón por medio de una gasa vaselinada recubierta de un apósito hermético y mantenido por una banda. Es necesario verificar a las 24 horas que no existe hematoma.

Se deja un apósito durante 8 días. Luego se prescribe una banda de contención nocturna durante 3 semanas.

Se prohíbe la piscina y el submarinismo durante 1 o 2 meses (riesgo de irritación de la cicatriz que detrás de las orejas es particularmente sensible y frágil).

Es necesario tener cuidado con las gafas cuyas patillas pueden traumatizar la cicatriz.

No se practicarán deportes violentos (artes marciales, deportes de equipo) antes de los 2 meses.

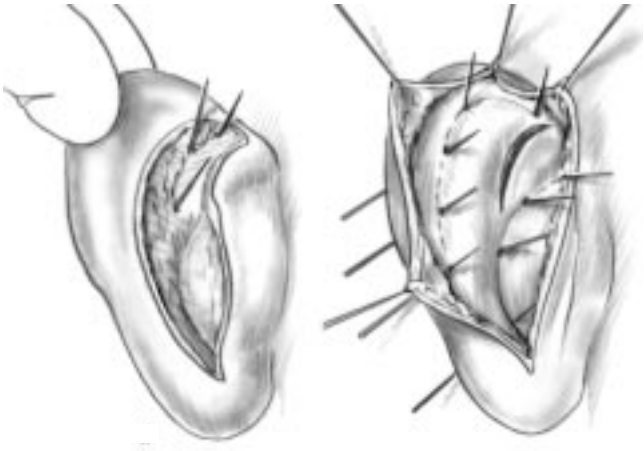

30 *Condrotomías anterior y posterior.*

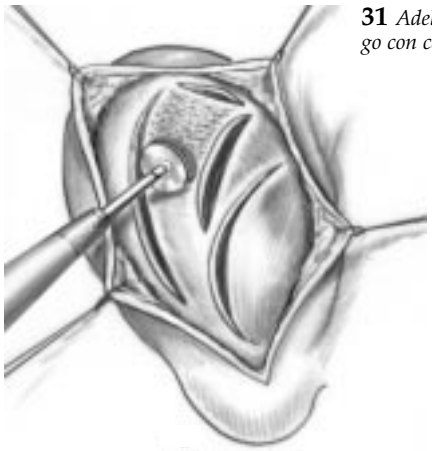

31 *Adelgazamiento del cartílago con cepillo.*

Complicaciones. Resultados

COMPLICACIONES PRECOCES

— *Dolores*: son raros, aparecen a veces a las 24-48 primeras horas. Suelen ser consecuencia de vendajes demasiado apretados o mal puestos. La prescripción de analgésicos no salicílicos resuelve fácilmente el problema ya que hay que evitar la aparición de un hematoma.

— *Hematoma*: representa el 0,8 % [14, 41] de las complicaciones. Se descubre frecuentemente al retirar el vendaje por la presencia de dolores persistentes.

Aparece una tumefacción redondeada de color rojo violáceo que ocupa el surco retroauricular.

Su tratamiento requiere una segunda intervención para evacuar el hematoma, una hemostasia cuidadosa y la toma de antibióticos.

Si se ha tomado ácido acetilsalicílico en las semanas previas a la intervención deberá postergarse categóricamente la intervención.

— *Infección*: para algunos autores, la incidencia de la infección postoperatoria no justifica la utilización de antibióticos, sin embargo se recomienda la prescripción de un antibiótico antiestafilocócico durante un período de 8 días.

La pericondritis [31] se manifiesta por dolores intensos, hipertermia, aspecto rojo e hinchazón localizada o que afecta a toda la cara externa. El germen más frecuente es *Pseudomonas aeruginosa* aislada o asociada a otros gérmenes como el estafilococo dorado.

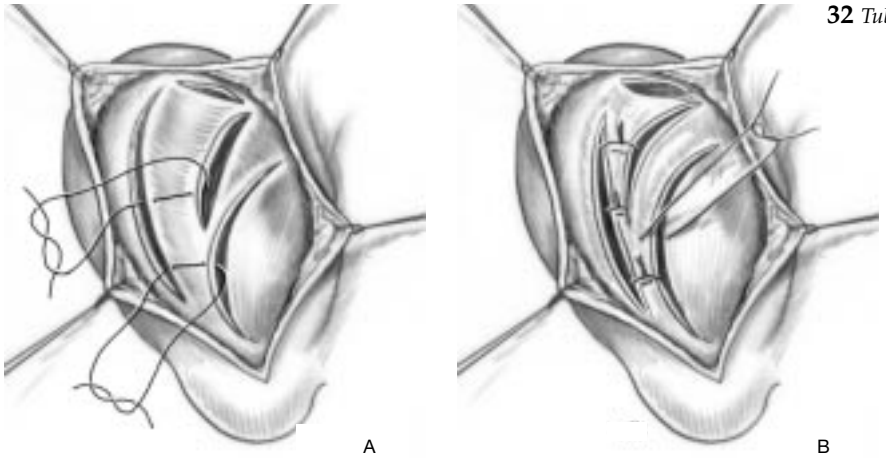

32 *Tubulización por medio de tres hilos no reabsorbibles.*

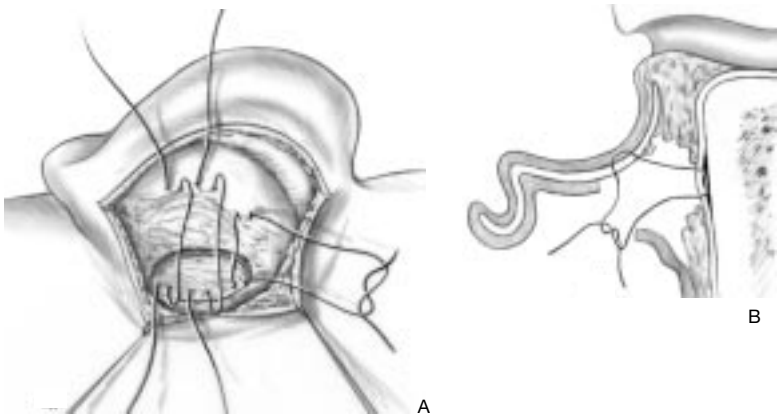

33 *Cierre del ángulo cefaloconchal por hundimiento de la concha. Ésta se fija al periostio mastoideo por un movimiento de deslizamiento hacia adentro y hacia delante.*

Su tratamiento requiere una antibioticoterapia por vía intravenosa en dosis elevadas a fin de evitar las secuelas a largo plazo como la pérdida más o menos extensa del pabellón.

— *Alteraciones tróficas*: son el resultado de un vendaje demasiado apretado. Se pueden observar sufrimientos cutáneos a nivel del antehélix tras la técnica de Stenström. Estas alteraciones requieren la colocación de un apósito graso y un seguimiento. No tienen ninguna consecuencia grave.

— *Parestesias y dolor al frío*: son infrecuentes y generalmente desaparecen al cabo de un año.

COMPLICACIONES TARDÍAS

En el plano estético

Cada técnica tiene sus complicaciones y sus malos resultados. Deben distinguirse diferentes complicaciones:

— la recidiva parcial se debe casi siempre a un fallo quirúrgico y se encuentra con frecuencia en la técnica de Mustardé (7-10 %) [18, 27]. Ocurre lo mismo con la exposición de los hilos de sutura, sobre todo cuando el pliegue se efectúa en cartílagos demasiado rígidos. Se ha registrado una frecuencia del 6,5 al 12 % [1];

— el ángulo marcado sin transición entre el antehélix y el trago [12];

— la desaparición del antehélix redondeado reemplazado por una arista más o menos aguda en posición variable muy dolorosa para el paciente;

— la oreja en «teléfono». Se trata de una protrusión de la parte superior e inferior, con hipercorrección de la parte media, que requiere una segunda intervención. Las causas más frecuentes son:

— resección cutánea demasiado importante;

— tubulización demasiado cerrada del tercio medio del antehélix;

— la protrusión residual del lóbulo;

— la hipercorrección con ausencia casi completa del surco retroauricular. Se debe frecuentemente a una falta técnica.

Cicatrices hipertróficas y queloides

Son raras pero comprometen el resultado estético. Aparecen entre los 30 y los 45 días.

Esta complicación predomina en los pacientes de piel negra y originarios de Extremo Oriente.

Otros factores hormonales pueden estar implicados y se desaconseja la intervención antes de la pubertad.

Se distinguen:

— las formas menores donde aparecen pequeños nódulos. La infiltración de acetónido de triamcinolona, 10 mg diluidos en 2 ml de solución de Ringer Lactato, atenúa su aspecto;

— las formas graves con queloides importantes. En este caso se impone la asociación de un tratamiento médico a la cirugía o radioterapia para obtener resultados óptimos. Se realiza una escisión intraqueloidea, seguida de un colgajo dermoepidérmico. Se efectúan inyecciones de triamcinolona intracicatriciales con una aguja fina o con la ayuda de un Dermoject [37] 1 mes después. Si es necesario se realizan posteriormente una o dos sesiones con un intervalo de 1 mes entre ambas.

Algunos autores [15, 17] utilizan la radioterapia externa como complemento de la cirugía, a una dosis de 6 Gy el día de la intervención y 6 Gy una semana después.

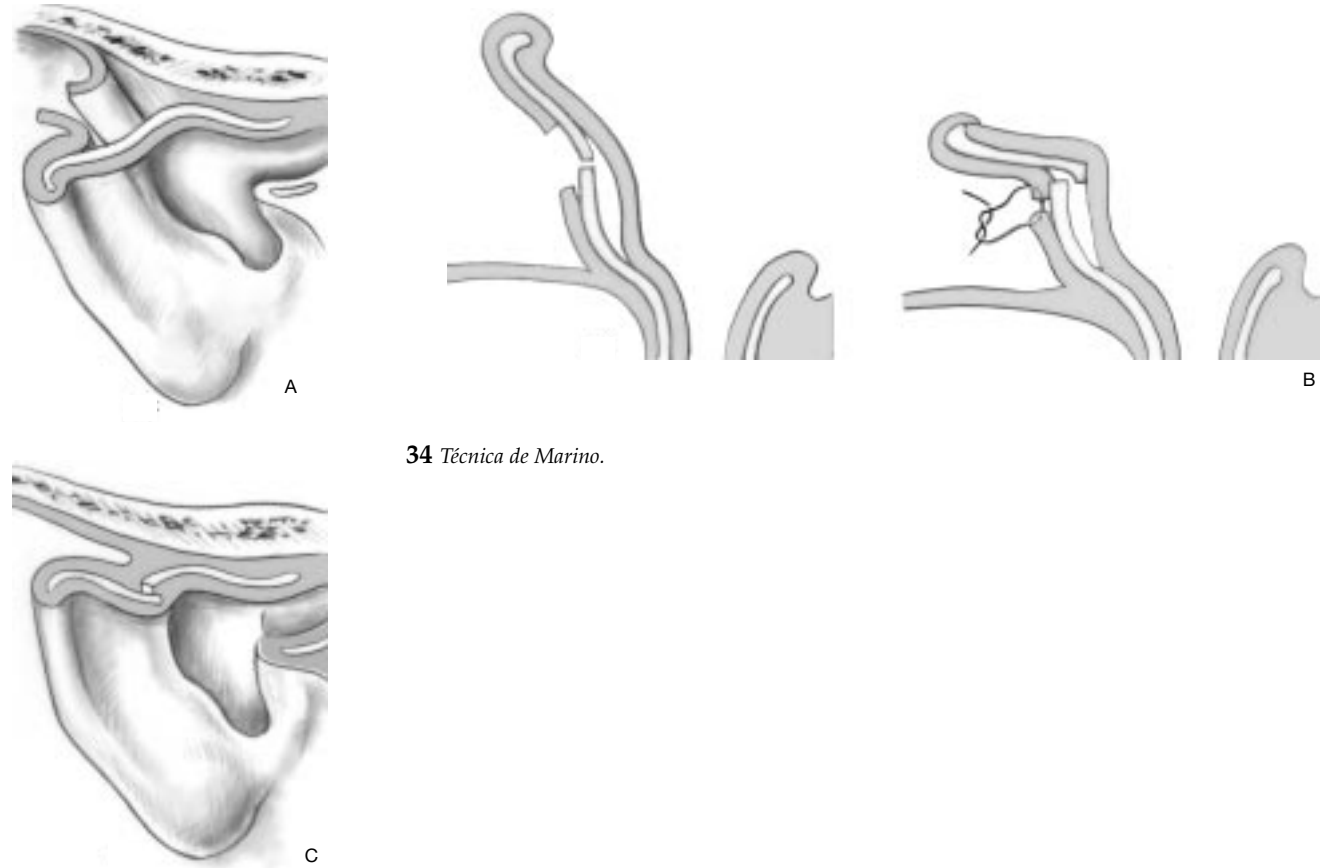

34 *Técnica de Marino.*

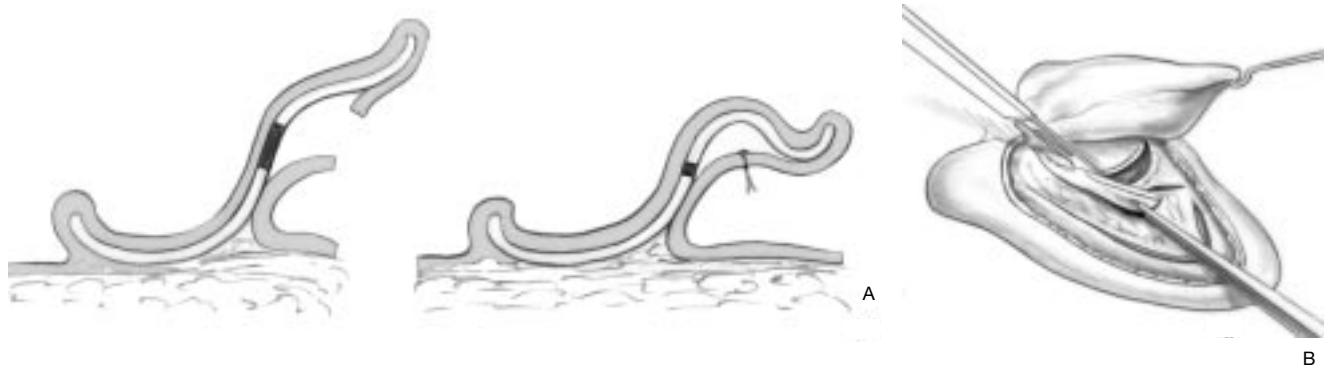

35 *A. Resección de una «medialuna» de concha por vía medial (Jost, Pitanguy).*
B. Por vía anterior (Waltter).

36 *Prevención de la protrusión del lóbulo por sutura de la cola del hélix a nivel del cartílago conchal.*

Se puede prescribir también con carácter general la vitamina E (tocoferol) a una dosis diaria de 100 a 200 mg.

RESULTADOS

Por lo general corresponden al estudio preoperatorio establecido. Deben ser evaluados tras un período postoperatorio de 6 meses al menos, con fotos postoperatorias tomadas en los mismos planos que en el estudio preoperatorio.

Se debe obtener una oreja armoniosa, sin irregularidades o artificios visibles, y lo más simétrica posible. Los diferentes autores [24, 39] reconocen una cifra del 90 % de éxito. La separación entre el reborde del hélix y el plano mastoideo debe estar comprendida entre 10 y 12 mm en la parte superior, 16 y 18 mm en el medio y 20 y 22 mm en la cauda helicis.

El ángulo cefaloconchal debe estar comprendido entre 25 y 35º *(fig. 37).* Todas las superficies visibles deben tener un ángulo convexo sin roturas, pliegues o cicatrices *(fig. 38).*

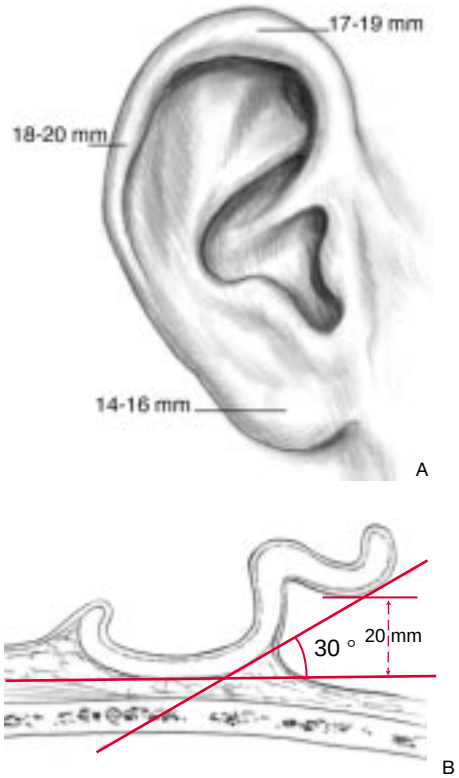

37 *Criterios de normalidad: dimensiones estándar y angulometría normal.*

38 *Resultado: aspecto normal en vista de perfil.*

Otoplastias secundarias [31, 38, 40]

Cada técnica quirúrgica puede ser origen de insatisfacción o de aspectos antiestéticos como la fractura a nivel del antehélix, irregularidades, protrusión del lóbulo, etc., que planteen el problema de una revisión quirúrgica.

El aspecto de oreja «acuchillada» es motivo de queja en los pacientes insatisfechos.

Las reintervenciones de otoplastias son difíciles y delicadas. Se tratarán los defectos y deformaciones más frecuentemente encontrados.

OBLITERACIÓN DEL SURCO RETROAURICULAR

Es el resultado de una resección cutánea demasiado generosa en el surco retroauricular. Para paliar esta complicación se puede utilizar una incisión en «zig-zag» *(fig. 39)*; los intervalos se rellenan con un colgajo de piel espesa. Es necesario utilizar durante 3 meses un conformador, prótesis auricular de contorno externo, para evitar cualquier retracción secundaria.

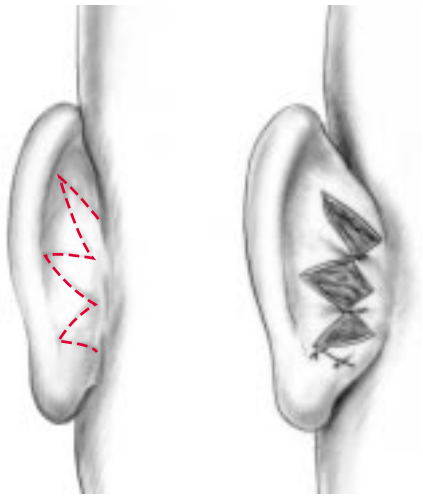

39 *Técnica de incisión en «zig-zag» con injerto de piel.*

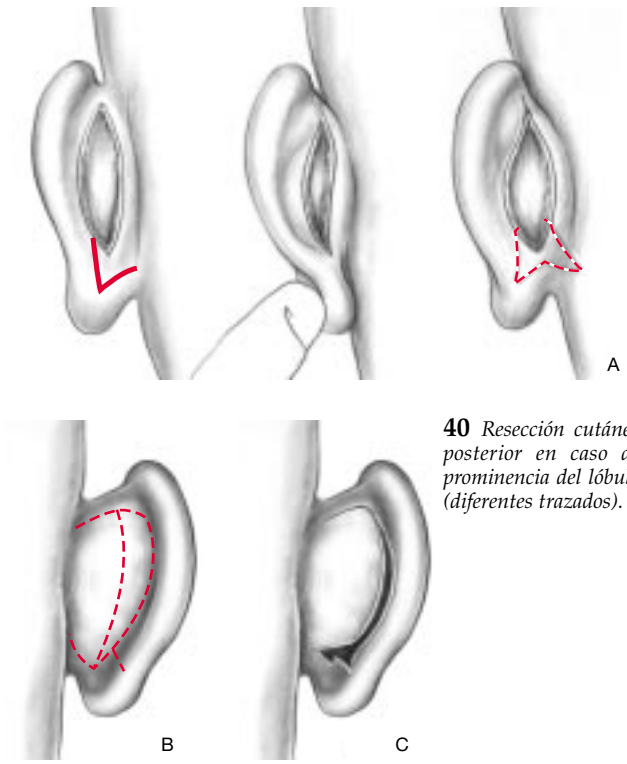

40 *Resección cutánea posterior en caso de prominencia del lóbulo (diferentes trazados).*

IRREGULARIDADES Y FRACTURA DE LA REGIÓN DEL ANTEHÉLIX

Cuando se trata de anomalías mínimas, tras exponer el cartílago se puede utilizar una cureta para proceder a su ablación. Para ello, se practica una pequeña incisión bajo el reborde del hélix.

En los casos más importantes, se puede recurrir a un material de relleno después de haber creado un despegamiento mínimo en la zona a tratar para colocar un colgajo de fascia temporalis o un fragmento de cartílago de concha tomado de la otra oreja. Hay que desconfiar de los materiales no autólogos.

Oreja en «teléfono»

Este aspecto antiestético requiere una intervención quirúrgica por vía posterior.

Estenosis del conducto auditivo externo

En caso de translación demasiado anterior de la concha, el paciente se expone a una estenosis vertical del meato responsable de la acumulación de escamas epidermoides o de tapones de cera.

El mejor tratamiento es una resección del cartílago de la concha por vía retroauricular o directamente por vía meatal [40].

Secuelas después de pericondritis

La pericondritis del pabellón auricular tras una infección genera frecuentemente la destrucción más o menos importante del cartílago con retracción cutánea.

Cuando existe una asimetría importante, es necesario recurrir a un colgajo de cartílago costal para recrear un antehélix [40].

Recidivas

Una buena técnica quirúrgica garantiza la ausencia de recidivas.

Sin embargo, se deben frecuentemente a una fragilización insuficiente del cartílago del antehélix y una intervención simple permite corregirlas.

Se pueden ver también en el trago y en el lóbulo y son más difíciles de tratar.

Protrusiones del lóbulo

La situación del lóbulo depende de su unión a la parte inferior del cartílago auricular. Para evitar la protrusión del lóbulo, hay que actuar sobre el resorte de su unión superior.

Sin embargo, en ciertos casos, se puede modificar la resección cutánea posterior utilizando plastias *(fig. 40)* en «Z»; pero la reposición del lóbulo no puede arreglarse sólo con la resección cutánea.

El antitrago suspende la parte anterior del lóbulo, es necesario a veces, cuando es anormalmente saliente, practicar una resección cartilaginosa según la necesidad.

La cola del hélix representa la segunda clave de la reposición del lóbulo, su unión a la concha lo baja eficazmente en la parte posterior.

Cualquier referencia a este artículo debe incluir la mención del artículo original: Thomassin JM, Magalon G, Bardot J et Braccini F. Chirurgie des oreilles décollées Encycl Méd Chir (Editions Scientifiques et Médicales Elsevier SAS, Paris, tous droits réservés), Techniques chirurgicales - Tête et cou, 46-100, 2000, 16 p.

Bibliografía

[1] Adamson P, McGraw B, Tropper G. Otoplasty: critical review of clinical results. *Laryngoscope* 1991 ; 101 : 883-888

[2] Aubry M, Jost G, Neveu M. Technique chirurgicale simplifiée des oreilles décollées. Procédé de Hector Marino. *Ann Oto-Laryng* 1962 ; 79 : 587-591

[3] Aubry M, Senechal G. Chirurgie des oreilles décollées. *Sem Hôp Paris* 1956 ; 72 : 3810-3814

[4] Becker OJ. Surgical correction of the abnormally protuding ear. *Arch Oto-Laryngol* 1949 ; 50 : 541-560

[5] Burres S. The anterior-posterior otoplasty. *Arch Otolaryngol Head Neck Surg* 1998 ; 124 : 181-185

[6] Chavoin JP, Ruaux C, Rouge D, Fradin N, Costagliola M. Otoplasties pour oreilles décollées. *Ann Chir Plast Esthét* 1990 ; 35 : 303-306

[7] Chongchet V. A method for anthelix reconstruction. *Br J Plast Surg* 1963 ; 16 : 268-272

[8] Converse JM, Nigro A, Wilson JA, Johnson N. A technique for surgical correction of the lop ears. *Plast Reconstr Surg* 1955 ; 15 : 411-418

[9] De La Torre J, Tenenhaus M, Douglas BK, Swinburne JK. A simplified technique of otoplasty: the temporary Kaye suture. *Ann Plast Surg* 1998 ; 41 : 94-96

[10] Decaillet JM, Magalon G, Magnan J, Bureau H. L'intervention de Stenström modifiée dans le traitement des oreilles décollées à propos de 250 patients. *Ann Chir Plast Esthét* 1981 ; 26 : 282-285

[11] Dufourmentel C. Chirurgie plastique de l'oreille externe. *Rev Prat Paris* 1958 ; 8 : 3097-3107

[12] Elliot R. Complications in the treatment of prominent ear. *Clin Plast Surg* 1978 ; 5 : 479-490

[13] Epy ET. An operation for prominence of the auricles. *Arch Oto-Laryngol* 1981 ; 10 : 97-100

[14] Furnas D. Otoplasty in Peck. Complications and problems in aesthetic plastic surgery. Growers Medical Publishing. New York 1992 ; 2 : 6-211

[15] Furnas DW. Correction of prominent ear by conchamastoid sutures. *Plast ReconstrSurg* 1968 ; 42 : 189-193

[16] Graham KE, Gault DT. Endoscopic assisted otoplasty: a preliminary report. *Br J Plast Surg* 1997 ; 50 : 47-57

[17] Graig R, Pearson D. Early post-operative irradiation in the treatment of keloid scars. *Br J Plast Surg* 1965 ; 18 : 369-376

[18] Guyuron B, DeLuca L. Ear projection and the posterior auricular muscle insertion. *Plast Reconstr Surg* 1997 ; 100 : 457-460

[19] Hilger P, Khosh M, Nishioka G, Larrabee W. Modification of the Mustardé otoplasty technique using temporary contouring sutures. *Plast Reconstr Surg* 1997 ; 100 : 1585-1586

[20] Hinderer UT. Otoplasty for prominent ears. *Aesthetic Plast Surg* 1987 ; 11 : 63-69

[21] Jost G. Atlas de chirurgie esthétique plastique (2e ed). Paris : Masson, 1988 : 100-119

[22] King Luckett WH. A new operation for prominent ears based on the anatomy of the deformity. *Surg Gynecol Obstet* 1910 ; 10 : 635-637

[23] Krappen S, Slegerj R, Weerda H. Clinical anthropometry of the auricle. *Face* 1998 ; 5 : 159-161

[24] McDowel AJ. Goals in otoplasty for protuding ears. *Plast Reconstr Surg* 1968 ; 41 : 17-27

[25] Monks G. Operations for correcting the deformity due to prominent ears. *Boston Med Surg J* 1891 ; 134 : 84-88

[26] Morestin H. De la reposition et du plissement cosmétique du pavillon de l'oreille. *Rev Orthop* 1903 ; 4 : 17-27

[27] Mustardé JC. The correction of prominent ears using simple maltresse sutures. *Br J Plast Surg* 1963 ; 16 : 170-176

[28] Pollet J. Chirurgie plastique et reconstructive du pavillon de l'oreille. *Gaz Méd* 1966 ; 73 : 539-555

[29] Robin J. Technique de correction des oreilles décollées. *Ann Oto-Laryng* 1938 ; 75 : 306-309

[30] Senechal B, Chauffabe JP, Senechal G. Complications et échecs des otoplasties. *Ann Oto-Laryngol* 1983 ; 100 : 493-498

[31] Senechal G. Otoplastie. Paris : Arnette, 1989 : 1-60

[32] Senechal G, Pech A. Chirurgie du pavillon de l'oreille. Paris : Arnette, 1970

[33] Stark H. Otoplastik mit dem CO_2 Laser. *Laryngol Rhino-Otologic* 1991 ; 70 : 652

[34] Stenström S. A "natural" technique for correction of congenitally prominent ears. *Plast Reconst Surg* 1963 ; 32 : 509-518

[35] Stenström S. The Stenström otoplasty. *Clin Plast Surg* 1978 ; 5 : 465-468

[36] Vallisc P. Intralesional injection of keloids and hypertrophic scars with the dermoject. *Plast Reconstr Surg* 1967 ; 46 : 255 262

[37] Walter C, Trenite N. Revision otoplasty and special problems. *Facial Plast Surg* 1994 ; 10 : 298-308

[38] Weerda H. Embryology and structural anatomy of the external ear. *Facial Plast Surg* 1985 ; 2 : 85-91

[39] Weerda H, Siegert R. Complications in otoplastic surgery and their treatment. *Facial Plast Surg* 1994 ; 10 : 287-297

[40] Wood-Smith D. Otoplasty.In : Ree ST, Wood-Smith D eds. Cosmetic facial surgery. Phildelphia : WB Saunders, 1973 : 554-577

[41] Young F. Correction of abnormally prominent ears. *Surg Gynecol Obstet* 1944 ; 78 : 541-544